Streifenförmige Dermatosen

Expeditionen entlang der Blaschko-Linien

Peter Höger

Zu den streifenförmig angeordneten Dermatosen gehören verschiedene Genodermatosen und naevoide Fehlbildungen, aber auch einige erworbene Dermatosen. Viele davon folgen einem System von Linien, den sog. Blaschko-Linien. Für den Kinderarzt spielen diese Erkrankungen eine wichtige Rolle, da sie häufig mit extrakutanen Fehlbildungen assoziiert sind.

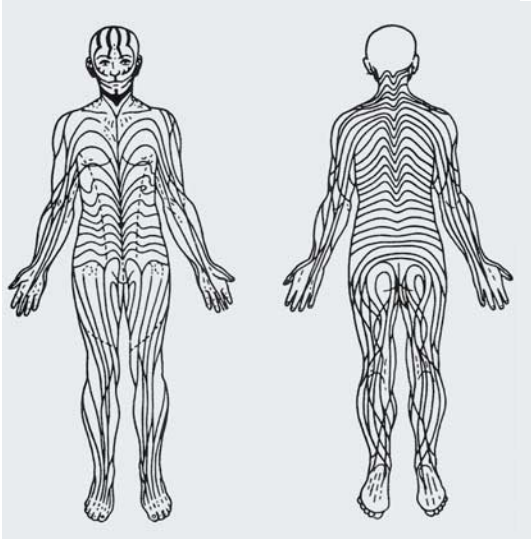

Abb. 1: Anordnung der Blaschko-Linien

Die Hautoberfläche ist in mehrfacher Hinsicht gegliedert. Makroskopisch ist eine feine polygonale Felderung zu erkennen, die sog. Felderhaut. An den Hand- und Fußinnenflächen besitzt jeder Mensch eine für ihn charakteristische Leistenbildung (Leistenhaut), die zur Identifizierung genutzt wird. Die Langerschen Spaltlinien der Haut beruhen auf der Anordnung elastischer Fasern und sind bei der chirurgischen Schnittführung zu berücksichtigen. Damit die Wunde nicht stark klafft, sollte ein Schnitt parallel zu diesen Linien verlaufen. Manche Dermatosen sind entlang dieser Spaltlinien angeordnet. Dermatome hingegen entsprechen den sensiblen Versorgungsbereichen jeweils eines Rückenmarksnerven. Aufgrund der Persistenz des Varizella-Zostervirus manifestiert sich der Herpes zoster dermatomgebunden.

Im Jahre 1901 beschrieb Alfred Blaschko anhand von 170 Fällen streifig angeordneter Dermatosen ein System von „Naevus-Linien“, das später nach ihm benannt werden sollte [1]. Die Blaschko-Linien (Abb. 1) korrelieren weder mit neuralen noch mit vaskulären Versorgungsgebieten, sondern entsprechen vermutlich embryonalen Wachstumslinien der Haut. Viele andere Hauterkrankungen können in Streifen verlaufen. Nur ein Teil dieser Erkrankungen folgt allerdings den Blaschko-Linien. Eine Übersicht darüber gibt Tabelle 1.

Tabelle 1
Häufige Dermatosen, die streifenförmig verlaufen können

den Blaschko-Linien folgend	nicht den Blaschko-Linien folgend
linearer kutaner Lupus erythematodes	lineare Sklerodermie
segmentale Vitiligo	segmentale Neurofibromatose
linearer Basalzellnaevus	linearer Lichen planus
lineare Porokeratose	lineare Psoriasis
lineare Keratosis follicularis	
linearer Lichen planus	
lineare Psoriasis	

Tabelle 2
Verschiedene Typen von Hautveränderungen

Präsentationsmuster	Beispiel
Typ 1: Blaschko-Linien	Pigmentmosaizismen wie bei der Hypomelanosis Ito; Incontinentia pigmenti
1a: Blaschko-Linien, schmale Banden	McCune-Albright-Syndrom
1b: Blaschko-Linien, breite Banden	
Typ 2: Schachbrettartig	Naevus spilus
Typ 3: Blattartig (phylloid)	Einzelfälle angeborener phylloider Pigmentmosaike
Typ 4: Fleckig ohne Mittellinienseparation	Neurokutane Melanose

Neben den Blaschko-Linien gibt es jedoch auch andere Präsentationsmuster von Hautveränderungen, die beim pigmentären Mosaizismus besonders gut zu erkennen sind. Es lassen sich insgesamt vier verschiedene Typen unterscheiden (Tabelle 2) [5].

Diesen Erkrankungen liegt ein genetischer Mosaizismus zugrunde, der auf verschiedene Weise entstehen kann:

- Durch eine somatische (postzygotische) Mutation einzelner somatischer Zelllinien, die im Unterschied zu Keimbahnmutationen nicht vererbt werden.
- Bei X-chromosomal vererbten Erkrankungen durch Lyonisierung, d.h. Inaktivierung eines X-Chromosoms.
- Durch Chimärismus, dem Vorhan-

densein verschiedener Zellpopulationen, z.B. fetaler Zellen in der Haut der Mutter.

Die Zellen in den lineären Effloreszenzen weisen somit einen genetischen Defekt auf, der bei den umgebenden, klinisch unauffälligen Zellen nicht vorhanden ist. Oft sind diese Hauterkrankungen mit extrakutanen Fehlbildungen assoziiert.

Streifenförmige Pigmentanomalien – Mosaizismen des Pigmentsystems

Pigmentärer Mosaizismus (Hypomelanosis Ito): Minor Ito beschrieb 1952 die Incontinentia pigmenti achromians, die später in Hypomelanosis Ito umbenannt wurde. Mit der Incontinentia pigmenti (Bloch-Sulzberger) besteht jedoch, bis auf die striäre Verteilung, keinerlei ätiologische Beziehung. Die Hypomelanosis Ito stellt keine separate Entität dar, sondern wird mit anderen streifenförmigen Hypo- und Hyperpigmentationen unter dem Begriff „Pigmentärer Mosaizismus" zusammengefasst. Ihre Häufigkeit wird mit etwa 1:8.000 bis 1:10.000 angegeben.

Streifige Hypopigmentierungen können in jedem Bereich der Haut, vorzugsweise jedoch im Bereich der Schultern und oberen Extremitäten, beobachtet werden. Sie sind meist solitär und unilateral; aber auch über multiple und bilaterale striäre Hypopigmentierungen wurde berichtet.

Die Hypomelanosis Ito stellt eine heterogene Gruppe naevoider Hypopigmentierungen dar. Man unterscheidet Fälle ohne und solche mit assoziierten systemischen Anomalien. Zu diesen zählen in 30–50% der Fälle Fehlbildungen im Bereich der Sinnesorgane (Mikrophthalmie, Strabismus, Hypakusis), des ZNS (Krampfanfälle, mentale Retardierung), der Zähne (konische Zähne, Anodontie) und des Skelettsystems (Skoliose, Minderwuchs) [4, 7].

Bei einem Teil der Patienten wurden in peripheren Lymphozyten bzw. dermalen Fibroblasten verschiedene chromosomale Mosaizismen in Form von Aneuploidie, Polyploidie nachgewiesen. Histologisch sind die Melanozyten und Melanosomen in der Epidermis vermindert. Bei der Mehrzahl der

Abb.2: Linear and whorled naevoid hyperpigmentation

Patienten wird die Hypomelanose bereits bei der Geburt festgestellt, bei einigen tritt sie jedoch erst im Säuglings- oder Schulalter in Erscheinung. Bei hellhäutigen Individuen fällt die streifige Hypopigmentierung jedoch u. U. erst nach der ersten UV-induzierten Pigmentierung der unbeteiligten Haut auf. Vereinzelt wurde auch eine Rückbildung der Hypopigmentierung beobachtet.

Lineare Hyperpigmentierung: Das Komplementärbild zur Hypomelanosis Ito stellt die lineare Hyperpigmentierung oder streifen- und wirbelförmige nävoide Hypermelanose (linear and whorled naevoid hypermelanosis) dar, die allerdings wesentlich seltener ist. Sie wurde erst 1988 durch Kalter et al. beschrieben. Hier treten bei der Geburt bzw. bis zum 2. Lebensjahr teils lineare, teils wirbelförmige Hyperpigmentationen auf (Abb. 2). Bei etwa 30% der Kinder lassen sich assoziierte interne Fehlbildungen, wie Vitium cordis, mentale Retardierung und Krampfanfälle, diagnostizieren [7].

Von diesem Syndrom abzugrenzen ist das McCune-Albright-Syndrom, bei dem Café-au-lait-Flecken landkartenartig das gesamte Integument bedecken. Die Erkrankung geht zusätzlich mit einer fibrösen polyostotischen Dysplasie und einer Pubertas praecox einher.

Streifenförmige epitheliale Naevi – Mosaizismen der epidermalen Differenzierung

Epitheliale Naevi verlaufen im Unterschied zu Pigmentnaevi häufig in den Blaschko-Linien und werden dann als „systemisiert" bezeichnet. Die häufigsten Vertreter sind der Naevus sebaceus und der epidermale Naevi.

Naevi sebacei stellen mit etwa 0,68% eine relativ häufige naevoide Fehlbildung dar. Sie bestehen histologisch aus Hautanhangsorganen wie apokrinen Schweißdrüsen oder Talgdrüsen. Naevi sebacei finden sich nahezu ausschließlich im Bereich von Kopf und Hals (Abb. 3). Es sind gelblich-orangefarbene Plaques mit zunächst meist glatter, in

Abb. 3: Naevus sebaceus

der Pubertät dann zunehmend verrukö ser Oberfläche. Im Erwachsenenalter können sich auf dem Boden eines Naevus sebaceus Tumoren wie Trichoblastome, Syringocystadenoma papilliferum oder Basaliome entwickeln [6]. Daher ist eine prophylaktische Exzsision nach der Pubertät anzustreben.

Epidermale Naevi sind meist angeboren, können sich aber auch noch in den

Tabelle 3
Epidermale-Naevus-Syndrome

Syndrom	Genetik	Hautbefund	Interner Befund
Schimmelpenning-Feuerstein-Mims-Syndrom	sporadisch (nicht erblich)	blaschkolineärer Naevus sebaceus	mentale Retardierung, Epilepsie, Iriskolobom, Lipodermoid der Konjunktiva
Naevus-comedonicus-Syndrom	sporadisch (nicht erblich)	blaschkolineärer Naevus comedonicus	ipsilateraler Katarakt, Skelettdefekte, Epilepsie
Becker-Naevus-Syndrom	paradominant[1]	pigmentierter und behaarter epidermalerNaevus im Schulterbereich	ipislaterale Hypoplasie de M. pectoralis und/oder des subkutanen Fettgewebes bzw. von Skelettanteilen
Proteus-Syndrom	sporadisch (nicht erblich) paradominant?	epidermaler Naevus, subkutane Hamartome, Gefäßanomalien	partieller Gigantismus, Hemimegaenzephalie, Makrodaktylie u.a.
CHILD-Syndrom[2]	X-gebunden dominant	inflammatorischer, ichthyosiformer Naevus, entweder eine Körperhälfte betreffend oder blaschkolineär	ipsilaterale Hypoplasie von Muskulatur und/oder Skelett, verminderte Thermo- und Algästhesie, Epilepsie, Herzvitien, Nieren- und Lungenhypoplasie

[1] *Paradominante Vererbung: durch die somatische Mutation eines Gens wird eine vorbestehende Heterozygotie der Keimbahn deutlich („loss of heterozygosity“).*

[2] *Akronym: congenital hemidysplasia with ichthyosiform nevus and limb defects*

Abb. 4: Epidermaler Naevus

Abb. 5: ILVEN mit assoziierter Nageldystrophie

ersten Lebensjahren manifestieren. Ihre Prävalenz liegt bei etwa 1:1000. Sie sind gekennzeichnet durch teils papulöse, verruköse bzw. hyperkeratotische Streifen unterschiedlicher Ausprägung (Abb. 4). Zwei Sonderformen der epidermalen Naevi sind zu unterscheiden:

Die *epidermolytische Hyperkeratose* ist klinisch nicht vom „normalen“ epidermalen Naevus zu unterscheiden; histologisch zeigen sich in der hyperkeratotischen Epidermis jedoch lytische Zonen, denen eine somatische oder eine Keimbahnmutation der Gene für Keratin 1 und/oder 10 zugrunde liegen. Bei einer Mutation im Keratin-10-Gen können die Kinder dieser Merkmalsträger an der generalisierten Form der Mutation, der bullösen ichthyosiformen Erythrodermie, erkranken.

Beim *Inflammatory linear verrucous epidermal naevus (ILVEN)* handelt es sich um eine entzündliche, häufig mit starkem Juckreiz einhergehende Variante des epidermalen Naevus, die nicht angeboren ist (Abb. 5). Der Hautbefund erinnert manchmal auch histologisch an eine Psoriasis. Ein topischer Behandlungsversuch des ILVEN ist bei Beschwerden mit Tretinoin, Calcipotriol oder Steroiden gerechtfertigt.

Sowohl Naevi sebacei wie auch epidermale Naevi wurden im Rahmen komplexer Fehlbildungssyndrome beschrieben, die von Happle unter dem Oberbegriff „Epidermale-Naevus-Syndrome“ [6] zusammengefasst werden (Tabelle 3). Ursache des Schimmelpenning-Feuerstein-Mims-Syndroms und des Proteus-Syndroms sind vermutlich somatische Mutationen eines autosomalen Gens. Beide Syndrome treten sporadisch auf. Als Ursache wird eine letale Keimbahnmutation postuliert. Beim CHILD-Syndrom (congenital hemidysplasia with ichthyosiform nevus and limb defects), das nahezu ausschließlich bei Mädchen auftritt, liegt ein X-chromosomal dominanter Erbgang vor. Die variable Ausprägung der assoziierten Haut- und Skelettläsionen spiegelt ein unterschiedliches Muster der Lyonisierung wieder, d. h. der Inaktivierung des kranken bzw. des gesunden X-Chromosoms.

X-gebundene, dominant vererbte Erkrankungen

Die Incontinentia pigmenti, die fokale dermale Hypoplasie, das MIDAS-Syndrom und das bereits bei den epidermalen Naevi erwähnte CHILD-Syndrom gehören zur Gruppe der X-gebundenen, dominant vererbten Erkrankungen.

Incontinentia pigmenti (Bloch-Sulzberger): Die Incontinentia pigmenti ist eine X-chromosomal vererbte Erkrankung von ekto- und mesodermalem Gewebe. Ihr liegt eine Mutation des NEMO-Gens (NF-kappa-B-essential modulator) auf der Position Xq28 zugrunde, die bei Homozygoten, d.h. bei Jungen, letal ist. Die Incontinentia pigmenti manifestiert sich an der Haut in vier charakteristischen Stadien, die allerdings individuell sehr unterschiedlich

Verlauf der Incontinentia pigmenti

Abb. 6

Abb. 7

Abb. 8

Stadium 1
vesikulär (1.–6. Lebensmonat)
In den Blaschko-Linien treten Vesikel an Stamm und Extremitäten auf, manchmal nach einem vorangegangenem erythematösem Vorstadium. Häufig kommt es nach Infekten erneut zu einer Vesikelbildung, obwohl sich die initial vorhandenen schon zurückgebildet haben (Abb. 6).

Stadium 2
verrukös (2.–30. Lebensmonat):
Nur bei etwa 30% der Patienten wandeln sich die Vesikel in längliche, verrukös-hyperkeratotische Plaques um bzw. treten diese spontan auf (Abb. 7).

Stadium 3
pigmentiert (6. Monat–14. Lebensjahr):
Nach diesem Stadium ist die Erkrankung benannt. Es kann hinsichtlich Manifestation und Dauer gleichfalls sehr variieren. Die Bandbreite der Manifestation reicht von kleinen striären Pigmentationen in einer Körperregion bis zu blaschkolineären Streifen, die den gesamten Rumpf bedecken (Abb. 8).

Stadium 4
atrophisch (ca. ab dem 10. Lebensjahr):
Gelegentlich bilden sich blasse, atrophe Streifen noch während der Pigmentationsphase, manchmal sogar schon während den vorangegangenen Erkrankungsphasen. Sie sind überwiegend auf den Dorsalseiten der Extremitäten und im Schulterbereich lokalisiert.

ausgeprägt sein können, z. T. auch parallel auftreten (vgl. Kasten).

Häufig sind extrakutane Fehlbildungen mit der Incontinentia pigmenti assoziiert. Dabei handelt es sich um Fehlbildungen im Bereich der Zähne (bei 80% Hypodontie, Schmelzdefekte), der Nägel (bei 40%: Nageldystrophie), der Augen (bei 40%: Strabismus, Mikrophthalmie, Katarakt, Optikusatrophie, Netzhautischämien), seltener der Haare oder der Brust. Neurologische Komplikationen wie Krampfanfälle (14%) oder mentale Retardierung (8%) sind seltener [3].

Fokale Dermale Hypoplasie (Goltz-Gorlin-Syndrom): Bei dieser sehr seltenen Erkrankung sind die Symptome fokal im Bereich der Blaschko-Linien-Zonen ausgebildet: Hautaplasien, gelegentlich Schleimhautpapillome und streifige Hyper- bzw. Hypopigmentationen ähnlich der Incontinentia pigmenti werden diagnostiziert. Die Erkrankung ist mit Malformationen der Extremitäten (Spaltbildungen, Syndaktylie) und Augen (Kolobome, Mikrophthalmie, Anopthalmie) assoziiert.

Beim MIDAS-Syndrom (Mikrophthalmie, dermale Aplasie, Sklerokornea) sind die Hautdefekte nur im Bereich des Oberkörpers lokalisiert. Beide Defekte werden auf dem kurzen Arm des X-Chromosoms (Xp22.2-22.3) kodiert.

Lichen striatus

Unter den hier vorgestellten streifenförmigen Dermatosen ist der Lichen striatus (Blaschkitis) bei weitem die häufigste. Es handelt sich um eine erworbene, entzündliche, lineäre Dermatose mit einer auch histologisch an ein Ekzem erinnernden Morphe [8]. Die Genese des Lichen striatus ist noch immer Gegenstand der Diskussion. Offenkundig erkranken jeweils nur einzelne Keratinozytenklone. Häufig kommt es nach einem Virusinfekt zur Erstmanifestation. Auch über intrafamiliäre Häufung wurde berichtet. Gegenwärtig wird vermutet, dass im Rahmen des Infektes ein neues Antigen auf den Keratinozyten eines Klons exprimiert wird, das dann zu einer Entzündungsreaktion führt.

Der Lichen striatus tritt vermehrt bei Atopikern auf, bei Mädchen und Jungen mit der gleichen Häufigkeit. Der Erkrankungsgipfel liegt zwischen 2–5 Jahren. Die Hautveränderungen werden etwas häufiger auf den oberen Extremitäten als am Stamm und den Beinen beobachtet. Die Läsionen treten innerhalb eines Zeitraumes von 1–4 Wochen auf. Sie können wenige Zentimeter umfassen oder die gesamte Länge einer Extremität einnehmen. Meist ist nur eine, selten sind mehrere Linien zu beobachten, die allerdings häufig unterbrochen sind. Reicht der Lichen striatus bis an die periunguale Region von Hand- bzw. Fußrücken, so kann sich eine Nageldystrophie einstellen. Die Hauterscheinungen verschwinden meist innerhalb von 3–4 Monaten und hinterlassen eine postinflammatorische Hypopigmentierung. Diese normalisiert sich im Verlaufe weiterer Monate. Aufgrund der spontanen Heilungstendenz ist meist keine Behandlung erforderlich. Bei langer Persistenz und starkem Juckreiz kann für 2–3 Wochen ein topisches Steroid (Klasse 2) eingesetzt werden.

Literatur beim Verfasser

Prof. Dr. Peter Höger
Klinik für Dermatologie der Universität Hamburg
Bereich Pädiatrische Dermatologie
Martinistr. 52
20246 Hamburg